Aus der II. Gynäkologischen Klinik
der Ludwig-Maximilian-Universität, München
(Prof. Dr. Eisenreich)

Über einen Fall von Carcinosarkom des Ovars.

Inaugural-Dissertation

zur Erlangung der Doktorwürde
einer Hohen Medizinischen Fakultät
der Ludwig-Maximilian-Universität zu München

vorgelegt von

Gerhard Czudai
aus Kreuzburg/O. S.

München 1940

Rudolph Müller & Steinicke, München.

Gedruckt mit Genehmigung der Medizinischen Fakultät der Bayer. Ludwig-Maximilians-Universität zu München.

Referent:

Prof. Dr. Eisenreich

Tag der mündlichen Prüfung:

28. Oktober 1940

R. UNIV.
BIBLIOTHEEK
LEIDEN

Meinen lieben Eltern
in Dankbarkeit
gewidmet

Es herrscht noch große Unklarheit darüber, was man als Carcinosarkom zu bezeichnen hat und was nicht. So sagt *Kermauner,* daß „die Festlegung des Begriffes selbst noch nicht gelungen sei." Er steht der Frage des Carcinosarkoms des Ovars äußerst skeptisch gegenüber und glaubt, daß „Carcinome stellenweise so wachsen können, daß dadurch ein gleichzeitiges Sarkom vorgetäuscht wird." Er selbst hatte nur einen einzigen Fall zu verzeichnen, wo die Frage akut wurde, ob es sich um ein Carcinosarkom des Ovars handle oder nicht. Es handelte sich um eine 26jährige Frau, die seit vier Monaten Beschwerden hatte. Man fand bei ihr eine Hydrosalpinx rechts und ein schwerverwachsenes papilläres Carcinom mit ausgedehnten Nekrosen. „Im Stroma stellenweise derart diffuse Durchsetzung mit Zellen von Sarkomcharakter, daß an Kombination von Carcinom und Sarkom gedacht worden ist. Ich fasse aber das Bild auf als desmoplastisch gewucherten Krebs." Nach einigen Monaten klagte die Patientin über erneute Schmerzen, wobei eine apfelgroße Geschwulst links festgestellt wurde und nur cystische Anteile des Ovars reseziert worden waren. Eine Untersuchung derselben fand nicht statt. Auch der Weiterverlauf ist nicht bekannt.

Trotzdem ist des öfteren von einem gleichzeitigen Vorkommen von Sarkom und Carcinom berichtet worden. So kann ein Carcinom und Sarkom entstehen, ohne daß beide Geschwulste sich berühren oder sich gar miteinander vermischen. Beide Tumoren können verschieden weit voneinander entfernt sein, oder sie rücken beide eng aneinander und vermischen sich schließlich. Dies versteht Robert *Meyer* unter Kollisionsgeschwulst. Oder in einem Sarkom können die epithelialen Beimischungen maligne degenerieren oder in einem Carcinom geht sein Stroma eine maligne Wucherung ein. Hier spricht Robert *Meyer* von einem Kombinationstumor. Endlich erwähnt er noch die Fälle, in denen Carcinom und Sarkom auf eine gemeinsame Matrix zurückgehen.

Zusammenfassend teilt Robert *Meyer* die Mischgeschwülste wie folgt ein:

„I. Kollisionstumoren (Carcinosarkoma collisum) gehen hervor durch zufälliges Zusammentreffen und Durcheinandergeraten zweier unabhängig entstandener Geschwulstarten, nicht Mischgeschwülste, sondern Vermischungsgeschwülste.

2. In Kombinatiunstumoren (Carcinosarkoma) combinatum) haben die verschiedenen blastomatösen Bestandteile eine histogenetische Gemeinsamkeit, eine gemeinsame Stamm- oder Ahnenzelle. (Die Bezeichnung ‚Kombination' verlangt eine Bindung mit wechselnden Möglichkeiten.)

3. Die Kompositionstumoren (Carcinosarkoma compositum) sind zusammengestzte Geschwülste mit geweblicher Zugehörigkeit bezw. Abhängigkeit wie Parenchym und Stroma, die beide blastomatös werden."

Als einer der ersten Pathologen nahm sich *Virchow* dieser eigenartigen Geschwulstform etwas eingehender an, und zwar in seinem Werk „Die krankhaften Geschwülste." Er prägte den Namen „Carcinoma sarkomatodes" und verstand darunter eine Geschwulst, „in der gewisse Abschnitte sarkomatös (fibroplastisch), andere carcinomatös sind." Im Gegensatz dazu betonte *von Hansemann*, daß es sich hierbei um Endotheliome handle. Unter Carcinoma sarkomatodes versteht er nur die zweite Gruppe von Virchows Geschwülsten, wo es sich um ein Carcinom handelt, dessen Stroma sarkomatös entartet ist. *Herxheimer* schloß sich dieser Nomenklatur an. Später nahm er den Vorschlag *Saltykows* an, der den Namen Carcinoma sarkomatodes für die Fälle anwandte, in denen ein Carcinom besteht, in welchem ein zellreiches Stroma ein Sarkom nur vortäuscht. Unter Carcinosarkom versteht er ein Carcinom mit wirklich sarkomatösem Stroma. Auch *Borst* nahm diese Nomenklatur an. Ueber die Entwicklung des Begriffes „Carcinosarkom" verweise ich auf die Inaugural-Dissertation von Ernst *Sprenger* „Ueber das Karzinosarkom", die den Stand des heutigen Wissens über diese eigenartige Geschwulstform zusammenfaßt.

Unter dem Namen Carcinosarkom oder Carcinoma sarkomatodes sind nun in der Literatur sowohl die Tumoren im Sinne v. Hansemanns als auch die Kollisionsgeschwülste im Sinne Robert Meyers beschrieben, ohne daß manchmal eine Trennung möglich ist.

Was nun das Ovar angeht, so greife ich die Fälle heraus, die in der mir zugänglichen Literatur aufzufinden waren.

Im Jahre 1886 schreibt *Olshausen* in seinem Werk „Krankheiten der Ovarien“ „Aber auch zum Carcinom kommen Uebergänge vor, die man als Sarkoma carcinomatosum bezeichnen kann.“ Er beschreibt nun einen Fall, den *Spiegelberg* beobachtet hatte. Es handelte sich um eine 36jährige, vorzeitig entbundene Wöchnerin. Spiegelberg fand bei ihr eine doppelseitige Ovarialgeschwulst, die er als Myxosarkoma carcinomatosum haemorrhagicum diagnostizierte. Beide Tumoren waren hauptsächlich Rundzellensarkome, aber „an gewissen Partien, die zum Teil weißgelbes Aussehen zeigten, fanden sich große Alveolen mit zum Teil mit Fett gefüllten großen Zellen und gefäßreicher, bindegewebiger Zwischenlage in so überwiegendem Maße, daß ganz das Bild des Carcinoms da war“.

Simoff Pierre beschreibt in einer Inaugural-Dissertation im Jahre 1901 einen Fall, wobei eine 45jährige Wäscherin mit großen Schmerzen und in kechektischem Zustande ins Krankenhaus kam. Die Operation ergab links ein gutartiges, multiloculäres Cystadenom von Kindskopfgröße, rechts eine mannskopfgroße, cystische Geschwulst. Der Tumor war durch Bindegewebsspangen, die weite Gefäße führten, an Rectum, Uterus und Blase befestigt. Mikroskopisch sah man im rechten Tumor teils Spindelzellen mit großem Kern, teils kleinzellige Infiltration. Auch sternförmige Riesenzellen waren zu sehen. Ein anderer Teil zeigte papilläre Auswüchse, die von Zylinderepithel überkleidet waren. Zwischen den Papillen war das Gewebe zum Teil von zahlreichen Spindelzellen vom Sarkomtypus besetzt. In der Wand wurden ferner auch einige Cysten gefunden, von einschichtigem Zylinderepithel ausgekleidet. Man hatte das Bild eines Adenoms vor sich, welches im weiteren Verlauf zum Carcinom wurde, das in sarkomatös degeneriertem Bindegewebe lag.

V. Hansemann, der sich als Erster eingehend mit dem Carcinosarkom beschäftigt hatte, verdanken wir auch die erste Beschreibung eines solchen Carcinoms, dessen Stroma sarkomatös entartet war. Es handelte sich in seinem Fall um ein papilläres Zylinderzellen-Carcinom mit sarkomatösem Stroma. Er fand zahlreiche peritoneale Metastasen, die rein sarkomatös waren, wie auch im Fall Lippmann.

Haacke Robert schreibt in seiner Inaugural-Dissertation von einer 31jährigen Arbeiterfrau, die schon seit 1½ Jahren mannigfache Beschwerden äußerte. Es wurde ein rechtsseitiger, aus Cysten zusammengesetzter Ovarialtumor entfernt. Das

Bindegewebe der Geschwulst ist an einigen Stellen sarkomatös entartet, an anderen Stellen zeigt es ein mehr carcinomatöses Aussehen.

H. *Lippmann* berichtet „Ueber einen Fall von Carcinoma sarkomatodes mit gemischten und reinen Sarkommetastasen". Es handelt sich um eine 29jährige Arbeiterfrau, der vor 10½ Jahren eine etwa 18 Pfund schwere Geschwulst entfernt worden sei, die auch Wasser enthalten habe. Die Patientin fühlte sich bis jetzt ganz wohl. Sie bemerkte jetzt an vielen Stellen harte, kleine Geschwülste, die nicht schmerzten. Acht Tage nach ihrer Aufnahme starb die Patientin. Es wurde noch festgestellt, daß die Geschwülste gewachsen und noch neue aufgetreten waren. Die Leiche wurde seziert. Es fanden sich Geschwulstknoten auf beiden Seiten der Brust, am rechten Arm, am linken Oberschenkel und am Rücken. Es waren graugelbe Knoten von homogener Beschaffenheit. Ferner fand Lippmann solche Knoten an der Pleura pulmonalis und in der rechten und linken Lunge. Auch die Pleura costalis hatte solche Knoten aufzuweisen. In beiden Seitenlappen der Schilddrüse und in den Halslymphdrüsen waren gleichfalls derartige Geschwulstknoten. Ferner waren sie in beiden Nieren, der Leber, den Nebennieren, im Pancreas, im Magen und an der Innen- und Außenseite beider Hüftbeinschaufeln. Im Mark des rechten Oberschenkels fand Lippmann mehrere weißlichgelbe, „homogene, gegen die bräunliche Umgebung scharf begrenzte Geschwulstmassen von der Größe eines Kleinfingergliedes". Das rechte Ovar und die rechte Tube fehlten. Lippmann stellte folgende Diagnose: „Carcinomata sarkomatodes metastatica cutis, myocardii, pulmonum, thyreoideae, renum, hepatis, glandularum suprarenalium, pancreatis, ventriculi, ossium ilei et femoris." Die Tumoren aus den verschiedensten Organen untersuchte Lippmann nun auf ihre histologische Struktur. Dabei fand er reine Spindelzellsarkommetastasen, nur in der Lunge fand er carcinosarkomatöse Bilder, ebenso im Präparat des Herzbeutels einen ähnlichen Befund. Auf Grund der Sektion konnte Lippmann einen anderen in Betracht kommenden Tumor als das entfernte Ovar nicht finden.

Lippmann schließt sich der Meinung von Hansemanns an, daß bei einer malignen Geschwulst außer dem Parenchym auch die Stromazellen metastasieren können und schreibt: „Nun verbreiten sich die Sarkome gewöhnlich auf dem Blutwege. Läge der Primärtumor in dem Abflußgebiet des großen Kreis-

laufes, so müßten wir die Metastasen in der Lunge finden. Nehmen wir aber an, daß das Eindringen sarkomatöser Stromazellen in die Blutbahn in der Lunge erfolgt ist, so erklärt es sich, daß wir in der Lunge die gemischten Metastasen, d. h., die Metastasen des Ovarialcarcinoms mit sarkomatös entartetem Stroma, im übrigen Kreislauf aber reine und viele und verhältnismäßig schnell entstandene Sarkometastasen fanden."

Lippmann meint also, daß vom Primärtumor im Ovar, der ein Carcinosarkom war, erst Lungenmetastasen entstanden sind und von hier aus wieder die rein sarkomatösen Metastasen des übrigen Körpers.

Alfons *Rothacker* berichtet von einer 58jährigen Frau, der ein zweimannskopfgroßes, rechtsseitiges Ovarialcystom entfernt wurde. Starker Ascites war vorhanden. Die Cyste enthielt etwa 10 Liter grünlichen, ziemlich flüssigen Schleim. Metastasen konnten nirgends gefunden werden. Mikroskopisch waren teils Partien mit Spindelzellsarkom, teils solche mit Epithelnestern zu sehen, wovon die letzteren als Carcinom anzusprechen sind. Der Hauptteil dieses Tumors ist Sarkom und nur ein kleiner Teil Carcinom. Dieser Fall ist nicht im Sinne v. Hansemanns zu deuten, wie es in der Literatur manchmal vorkommt. Der Verfasser sagt selbst: „Man kann bei diesem Tumor nicht von einem Carcinosarkom als Mischgeschwulst sprechen, da sich die beiden malignen Geschwulstformen getrennt gefunden haben und sich nirgends ein Bild bietet, wo das Sarkomgewebe das Stroma des Carcinoms bildet (v. Hansemann), im Gegenteil zeigt das Carcinom da, wo es mit dem Sarkom zusammenstößt, deutliche Degeneration. Carcinom und Sarkom kommen völlig unabhängig voneinander vor, sind also ganz selbständig, wahrscheinlich auch zu verschiedenen Zeiten in der Geschwulst entstanden." Die Patientin starb nach 1½ Jahren an Recidiven.

Auch *Alfieri* beobachtete einen Fall von Sarkocystocarcinom des Ovars. Einer 46jährigen Frau wurde ein Ovarialtumor entfernt, der teils cystisch, teils solid war. Die soliden Stellen zeigen teils das Bild eines kleinzelligen Sarkoms, teils das des Carcinoms. Da Alfieri eine Beteiligung von Blut- und Lymphgefäßen an der Geschwulst nirgends nachweisen konnte, glaubt er, daß es sich um ein Carcinosarkom handeln müsse. In der Literatur wird dieser Fall im Sinne v. Hansemanns nicht abgelehnt.

Einen weiteren Fall von Sarkocarcinom im Sinne v. Hansemanns beschreibt *Carl*. Es handelte sich um eine Frau, die im Alter von 58 Jahren starb. Sie bemerkte einen Tumor im Abdomen. Zehn Jahre zuvor hatte die Patientin eine Geschwulst in der rechten Mamma, weswegen eine Ablatio mammae und Ausräumung der Achselhöhle vorgenommen wurde. An der Operationsnarbe der rechten Mamma war kein Recidiv zu bemerken. An der rechten Halsseite waren Lymphdrüsenpakete nachzuweisen. An Stelle des rechten Ovars war ein großer, solider Tumor zu tasten. Es bestand Ascites, Diabetes mellitus und eine Unter- und Mittellappenpneumonie der rechten Seite.

Die Sektion ergab einen über kindskopfgroßen Tumor des rechten Ovars mit zentraler Erweichung. Er ist knollig und überall von Peritoneum überzogen, wodurch teils helle, teils dunkle Stellen schimmern. „Die Schnittfläche ist teils markig, teils von buntem Aussehen, in der makroskopisch gelbe und weiße Partien mit transparent aussehenden abwechseln." Metastasen waren im rechten und linken Parametrium zu sehen, ebenso ein isolierter Knoten hinter dem linken Ovarium. Die Retroperitonealdrüsen waren in mannsfaustgroße Drüsen umgewandelt, „auf dem Durchschnitt graurötlich, stellenweise gelbe Zentren." Ferner markige Einlagerungen in den Bronchialdrüsen. Auf der rechten Halsseite ist ein Paket verhärteter Drüsen zu finden. Mikroskopisch untersucht wurde das rechte Ovar, das linke Ovar, eine Metastase aus dem linken Parametrium, retroperitoneale, bronchiale Drüsen und eine Supraclaviculärdrüse.

Zusammenfassend fand Carl folgende Befunde: „Im rechten Ovarium ein Mischtumor aus Sarkom und Carcinom und zwar in dem Sinne v. Hansemanns, daß beide Geschwulstanteile sich innig durchwachsen. In einem Knoten des linken Parametrium, in den Retroperitoneal- und Bronchialdrüsen, in der Supraclaviculärdrüse und im linken Ovarium reines Carcinom von demselben Typus, Drüsenkrebs mit stark ausgesprochener Anaplasie." Ein histologisches Ergebnis des vor 10 Jahren entfernten Tumors der rechten Mamma war nicht zu erheben. Carl nimmt an, daß es sich um ein Carinom gehandelt habe und die Supraclaviculärdrüse ein Spätrecidiv dieses Tumors sei. Von hier sei eine weitere Metastasierung in die Bronchial- und Retroperitonealdrüsen und in beide Ovarien erfolgt. Die Krebsmetastase des linken Ovars entspricht einem langsam wachsenden Scirrhus mit nur wenig Stellen von adenomatösem Bau. Das

rechte Ovar war nach Carls Meinung durch Cystenbildung schon vor der Einschleppung der Metastase geschädigt, „wie die Reste von Cysten in der Peripherie des Tumors noch beweisen". Weiter sagt Carl: „Hier ist dann die Einwucherung der Krebszellen in das Ovarialgewebe nicht reaktionslos verlaufen, sondern es ist unter der Wirkung einer bestimmten ‚Prädisposition des Bindegewebes' nach *Ehrlich* zu einer Proliferation der Zellen gekommen, die zur Sarkomentwicklung geführt hat."

Kleinschmidt führt „vier Tumoren von gemischtem carcinomatösem und sarkomatösem Bau" an. Im ersten Fall handelte es sich um ein Carcinoma sarkomatodes ovarii. Eine 48-jährige Frau, die elf Geburten durchgemacht hatte, kam zur Operation, wobei eine kindskopfgroße, cystische Geschwulst der Adnexe entfernt wurde. Zwei Monate später kam die Frau zur Sektion. Man fand einen normalgroßen Uterus. Die Leber war enorm vergrößert und hatte ein Gewicht von 4720 gr. Viel Metastasen waren in ihr nachzuweisen, deren Größe bis zu der eines Hühnereies ging. Sie waren „größtenteils extrem zerfallen und breiig erweicht, wo noch erhalten, markig gelbweiß oder hämorrhagisch." Von den Tumormassen waren der Pancreaskopf, die rechte Nebenniere und die rechte Niere zum Teil umwachsen. Sonstige Metastasen konnten nicht gefunden werden. Mikroskopisch erwies sich als Primärtumor ein Ovarialcystom mit stellenweiser carcinomatöser Entartung. Die Metastasen bestanden aus typischem perivascu'ärem Sarkom sowie ausgesprochenem Adenocarcinom. Kleinschmidt zählt diese Tumoren zu den Carcinomata sarkomatodes im Sinne v. Hansemanns. Das Sarkom des Ovars ist entweder so wenig entwickelt gewesen, daß es der Untersuchung entgangen ist oder „und das ist das Wahrscheinlichere, es hat nur als Sarkomkeim bereits existiert und war deshalb überhaupt nicht nachweisbar".

Unter Carcinoma sarkomatodes versteht Kleinschmidt einen einheitlichen Geschwulsttypus, der entweder dadurch entsteht, daß das Stroma eines Carcinoms sarkomatös entartet oder „der — von vornherein plurizentrisch angelegt — durch gleichzeitige Wucherung einer Epithelzelle und einer Bindegewebszelle entsteht, der ferner eine annähernd gleichmäßige Beteiligung beider eng gemischten Geschwulstkomponenten zeigt und — mit häufigeren Ausnahmen — gemischte Metastasen macht".

Einen weiteren Fall von Sarkocarcinoma ovarii im Sinne v. Hansemanns beschreibt Dr. Toma *Akimoto* (Japan) im

Jahre 1925: Eine 52jährige Frau, die immer starke Menses gehabt hatte und sieben Geburten durchgemacht hat, leidet seit Monaten an dauernden Blutungen aus dem Genitale. Trotz Curettage dauern diese Blutungen fort. Die Untersuchung ergab ein Uterusmyom, das bis zwei Finger unterhalb des Nabels reichte. Links ist ein kleinfaustgroßer Adnextumor zu tasten. Die Tumoren wurden durch Operation entfernt und die Frau geheilt entlassen, ohne daß über ihr weiteres Schicksal etwas bekannt ist. Anatomisch erwies sich der Uterustumor als ein Myofibrom. Der linke Adnextumor gehörte dem Ovar an und bestand aus zwei vollständig getrennten Anteilen, einer Dermoidcyste und einer großen, mäßig festen, soliden Geschwulst. Die Dermoidcyste zeigte histologisch keine Abweichung vom sonstigen Befund einer derartigen Cyste, der solide Tumor aber „ist zum größten Teil als Rundzellensarkom anzusprechen, in welchem an mehreren Stellen Carcinomherde eingeschlossen sind, also als Sarkocarcinom aus der Gruppe der Kompositionstumoren aufzufassen ist".

Hans *Prehm* beschreibt 1923 in einer Inaugural-Dissertation einen Tumor des rechten Ovar bei einem 4jährigen Mädchen, dessen genaue Diagnose nicht zu stellen war. Er spricht von einer malignen Geschwulst, die den Eindruck eines Carcinom macht, das sarkomähnlich wächst, und die vielleicht mit den Namen Carcinoma sarkomatodes zu bezeichnen wäre.

I. S. *Quin* beschreibt einen Fall, wobei es sich beim rechten Ovar um ein bösartig degeneriertes papilläres Cystadenom gehandelt habe, an anderen Stellen aber ein typisches Spindelzellensarkom zu sehen war.

V. *Recek* und T. *Puvluc* berichten, wie bei einer 40jährigen Frau seit drei Jahren unregelmäßig Blutungen bestanden. Sie wurde konservativ behandelt wegen eines anscheinend entzündlichen Adnextumors. Die dauernden unregelmäßigen Blutungen veranlassen die Verfasser zur Röntgenkastration. Darauf stellte sich eine rapide Vergrößerung des Tumors ein, der in drei Monaten bis in Nabelhöhe hinaufreichte. Die Laparotomie ergab ein Carcinosarkom des linken Ovars.

S. F. *Halpérin* und A. E. *Baratz* sahen einen Ovarialtumor mit angeblicher carcinomatöser Appendixmetastase. Das Stroma dieses Adenocarcinoms soll ein Rundzellensarkom gewesen sein.

Wegen der Seltenheit von Carcino-Sarkomen des Ovars dürfte folgender Fall aus der II. Gynäkologischen Klinik der

Universität zu München von Interesse sein:

Es handelt sich um eine 26jährige Patientin, deren Anamnese folgendes ergibt: Eltern leben beide und sind gesund. In der Familiengeschichte keinerlei Anhaltspunkte für Erbkrankheiten. Die Patientin war selbst nie krank gewesen. Sie war zweimal schwanger und hat zwei Geburten durchgemacht, vor vier Jahren und vor einem Jahr. Ihre Kinder sind gesund. Der Beginn der Menstruation war mit sechzehn Jahren. Sie war regelmäßig von vierwöchentlichem Typus, dauerte vier bis fünf Tage und war mittelstark. Beschwerden hatte sie dabei nie.

Seit ungefähr einem halben Jahr klagt die Patientin über Unregelmäßigkeit der Periode; die Blutungen waren in letzter Zeit wesentlich verlängert. Die letzte Periode habe vor ungefähr acht Tagen aufgehört und reichlich 1½ Monate gedauert. Die Blutung war nur geringfügig. Deswegen sei sie nie zum Arzt gegangen. Schmerzen habe sie dabei nicht gehabt. Der Appetit ist gut, ebenso das Allgemeinbefinden. In den letzten vier Wochen sei der Leib auffallend dicker geworden. Ausfluß besteht nicht. Abgemagert will die Patientin nicht sein. Blasenfunktion und Stuhlgang in Ordnung.

Befund: Der Allgemeinzustand der Patientin ist gut. Pathologische Reflexe sind nirgends nachzuweisen. Die Schilddrüse ist nicht vergrößert. Lunge und Herz perkuttorisch und auskultatorisch ohne Befund. Der Puls beträgt 80 Schläge in der Minute, der Blutdruck mißt 175/60 Hg. Eiweiß und Zucker im Harn negativ. Sediment o. B. Hb = 68 %. Oedeme und Varicen sind keine nachzuweisen. An den Brüsten kein pathologischer Befund, kein Colostrum. Der Leib ist weich, überall gut eindrückbar, nirgends druckschmerzhaft. Am Damm ist ein alter Dammriß ersten Grades zu bemerken. Die Vulva klafft, die Vagina ist weit. Portio ist an normaler Stelle und glatt. In den Muttermund kann man gut eine Fingerkuppe einlegen. Der Fundus uteri ist nicht abgrenzbar von einem derben, knolligen, gut beweglichen, nicht druckschmerzhaften Tumor, der bis zwei Finger unter den Nabel reicht.

Zwei Tage nach der Aufnahme wurde die Patientin in Evipan-Aethernarkose operiert.

Operationsbericht:

Nach Eröffnung der Bauchhöhle durch Längsschnitt zeigt sich ein knolliger, blaurot verfärbter, derber, länglicher Tumor

von Kindskopfgröße, der vom rechten Ovarium ausgeht. Der Uterus erscheint etwas größer als normal und ist weich. Die linke Tube ist etwas aufgetrieben, das linke Ovar gering vergrößert. Mit Rücksicht auf das Alter der Patientin (26 Jahre!) wird von einer Exstirpation der linken Adnexe Abstand genommen. Typische Exstirpation des rechten Ovars unter Zurücklassung der rechten Tube. Ueberdeckung der Wundfläche mit Blasenperitoneum. Schluß der Bauchhöhle etagenweise durch fortlaufende Nähte. Fasciennaht einzeln. Hautklammerung der Wunde mit Herff'schen Klammern.

Entfernt wurde: Das rechte Ovar.

Zurück bleiben: Der Uterus, die linke Adnexe und die rechte Tube.

Weitere Beobachtung:

Vier Tage nach Operation: Postoperatives Fieber abgefallen.

Fünf Tage nach Operation: Fieber bis $39{,}5^0$.
Puls gut. Intravenöse Injektion von 10 ccm Albucid.

Sechs Tage nach Operation: Entfernung der Klammern. Laparatomiewunde schön im Heilen begriffen. Fieberfrei.

Neun Tage nach Operation: Patientin darf aufstehen. Wohlbefinden.

Vierzehn Tage nach Operation: Im weiteren Verlauf noch gelegentlich subfebrile Temperaturen. Wohlbefinden.

Fünfzehn Tage nach Operation: Entlassung.

Entlassungsbefund: Operationswunde p. p. verheilt. Adnexstumpf glatt, keine Exsudatbildung. Guter Allgemeinzustand.

Makroskopische Beschreibung:

An der ödematösen, bleistiftdicken Tube mit gut auszubreitender Mesosalpinx und offenem Fimbrientrichter hängt ein länglicher, im ganzen kindskopfgroßer, harter, solider Tumor. Seine Oberfläche ist vielhöckerig. Die Geschwulstmassen bukkeln sich an zahlreichen Stellen gegen die äußere Oberfläche des Tumors zu vor. Das Geschwulstparenchym reicht bis dicht unter die Kapsel. Es hat sie jedoch an keiner Stelle durchbrochen. Der Tumor zeigt stellenweise eine bläuliche Verfärbung. An allen Stellen schimmern weißliche, markige Tumormassen durch die verdünnte Kapsel hindurch. Zahl-

reiche erweiterte Venen, besonders in Umgebung des Ansatzes der Mesosalpinx an dem Tumor und am freien Pol der Geschwulst schimmern durch die verdünnte Kapsel hindurch. Die Schnittfläche des Tumors zeigt ein buntscheckiges Bild. Weißliche, markige Geschwulstpartien setzen sich gegen die bläulich-rötlich verfärbten anderen Geschwulstabschnitte scharf umschrieben ab. Auch finden sich weißliche, markige Einsprengungen in den oben beschriebenen bläulichen Geschwulstpartien. Im Zentrum des Tumors finden sich einige unregelmäßig gestaltete Höhlen, entstanden durch zentralen Zerfall infolge mangelhafter Ernährung des Geschwulstparenchyms im Zentrum der Geschwulst. Ein ödematös durchtränktes Bindegewebe, auf dem Schnitt glasig, zieht sich zwischen den einzelnen Tumorabschnitten hin.

Mikroskopische Beschreibung.

Aus zahlreichen Abschnitten der Geschwulst werden Schnitte entnommen, in Formalin fixiert, nach Paraffineinbettung und nach Färbung mit Haematoxilin-Eosin ergibt sich folgender mikroskopischer Befund: Am Aufbau der Ovarialgeschwulst sind, wie sich aus dem histologischen Befunde ergibt, zwei Gewebe beteiligt: das Bindegewebsstützgerüst und

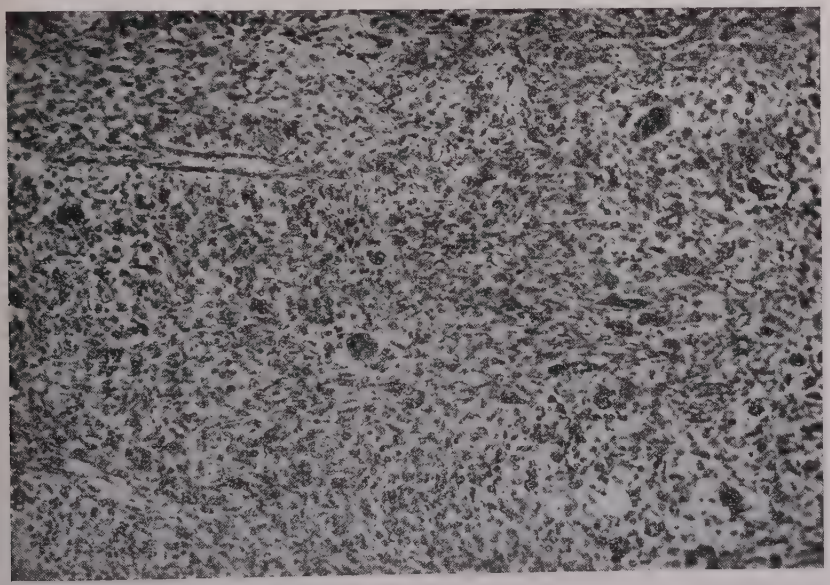

das Epithel. Beide Gewebsarten sind geschwulstmäßig entartet, das Bindegewebe im Sinne eines Sarkoms, das Epithel im Sinne eines Carcinoms. Beide Arten der Geschwulst greifen ineinander über, sind jedoch deutlich voneinander zu trennen.

Ohne erkennbares Zwischengewebe durchflechten und durchkreuzen sich im sarkomatösen Anteil der Neubildung kürzere und längere Gewebszüge mit dicht aneinandergereihten, spindeligen und runden Zellen. Ihre Kerne sind ausgesprochen polychromatophil und polymorph. Heller und dunkler gefärbte Kerne wechseln miteinander ab, große und kleine, runde und unregelmäßig geformte Kerne liegen dicht beieinander.

Nicht selten finden sich Riesenzellen mit einem großen oder zahlreichen kleineren Kernen, sie sind meist verklumpt, ihr Chromatin fließt ineinander über. An mehreren Stellen ist dieser Geschwulstanteil nekrotisch, d. h., er ist an diesen Stellen kernlos, mit zahlreichen Rundzellen und deren Trümmern durchsetzt. Auch diffuse, amorphe Verkalkungen, kenntlich an den mit Haematoxilin dunkelblau gefärbten Stellen durchsetzen die nekrotischen Abschnitte des Geschwulstanteils.

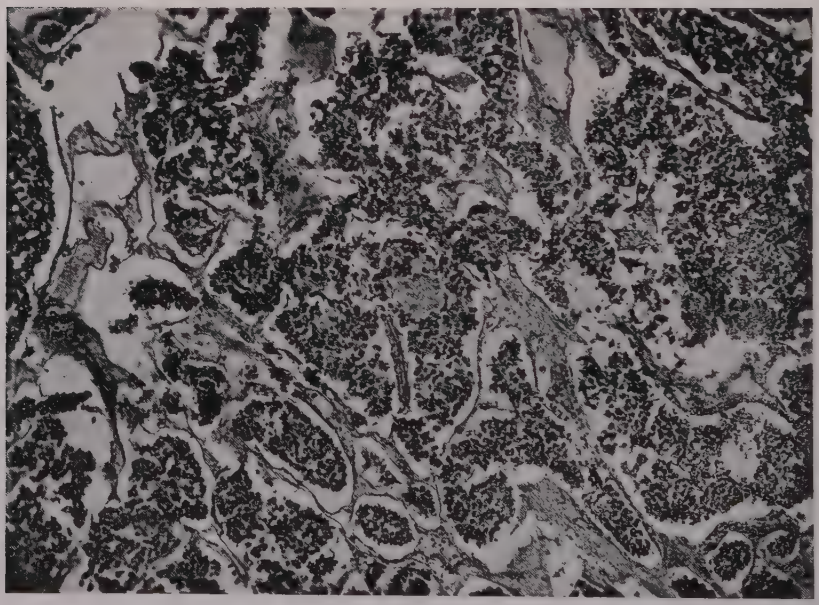

Der epitheliale Anteil des Tumors ist histologisch folgendermaßen gebaut: Ein reichlich verzweigtes, zartes, fibrilläres Bindegewebe durchzieht in breiten und schmalen Zügen und Straßen die Geschwulst. In den teils runden, ovalen und vielgestaltigen Gewebslücken liegen entsprechend geformte Nester runder, zumeist gleichgroßer und gleichgefärbter Zellen.

Zwar besteht auch in diesem Geschwulstanteil eine gewisse Kernpolymorphie und chromotrophilie. Sie nimmt jedoch bei weitem nicht den Umfang an wie im sarkomatösen Anteil der Geschwulst. Das normale Ovarialparenchym ist von der Neubildung fast völlig ersetzt. Nur an einigen Stellen finden sich Ueberbleibsel des Keimplasmas in Gestalt vereinzelter, reifender Follikel mit erhaltener Eizelle.

Nach dem histologischen Befund ist dieser Geschwulstanteil als indifferentes, alveoläres Carcinom zu betrachten. Seine Herkunft aus bestimmten Teilen des Eierstockes läßt sich histologisch nicht feststellen. Im ganzen handelt es sich um einen Kollisionstumor im Sinne von Robert *Meyer,* ein Carcinosarkom.

Am Schluß der Arbeit ist es mir eine angenehme Pflicht, Herrn Professor *Dr. Eisenreich* für Ueberlassung des Themas und Herrn Professor *Dr. Brakemann* für die liebevolle Unterstützung meinen besten Dank auszusprechen.

T. Akimoto: Sarko-Carcinoma ovarii. Frankf. Zeitschr. f. Path. 32, 114 (1925)
Alfieri: Zbl. f. Gyn. 1910 S. 744
Borst Max: Allgem. Pathologie der malignen Geschwülste, 1924
Carl: Archiv für mikroskopische Anatomie, LXXVIII S. 368
Haacke Robert: Inaug.-Diss. Halle 1901. Ueber Geschwulstbildungen endothelialen Ursprungs in einem Ovarialcystom.
Halpérin S. F. u. Baratz A. E.: Berichte über die ges. Gynäk. u. Geburtshilfe 1938.
v. Hansemann: Die mikroskopische Diagnose der bösartigen Geschwülste. Hirschwald, Berlin 1902.
Herxheimer: Ziegler's Beiträge zur pathologischen Anatomie und allgemeinen Pathologie 44 (1908) Zentralblatt für allgemeine Pathologie und pathologische Anatomie 29, Nr. 1 (1918)
Kermauner: Handbuch der Gynäk. VII S. 291.
Kleinschmidt: Zt. f. Krebsf. XVIII S. 126 (1921)
Lippmann: Zt. f. Krebsf. III S. 293 (1905)
Meyer Robert: Zbl. f. Path. 30. Nr. 12, (1919)
Olshausen: Krankheiten der Ovarien (1886)
Prehm Hans: Ein maligner Ovarialtumor (Carcinoma sarkomatodes) Inaug.-Diss. 1923, Leipzig.
Quin I. S.: A case of carcino-sarkoma of the ovary. Ir. J. med. Sci. Nr. 44, 579—580 (1929)
V. Recek u. T. Pavluk: Carcinosarkom des Ovariums und Röntgenbehandlung. Berichte über die ges. Gynäk. u. Geburtsh. (1932)
Rothacker: Zt. f. Krebsf. XII S. 39 (1912)
Saltykow: Beiträge zur Kenntnis des Carcinosarkoms. Verh. d. deutsch. path. Ges. 1914, 17, 351.
Simoff Pierre: Reverdes anatomiques sur un cas d'adénocystome papillifère de l'ovaire avec transformation sacromateuse et carcinomateuse. Inaug.-Diss. Genf 1901.
Spiegelberg: Mon. f. Gebk. 30, 380.
Sprenger Ernst: Ueber das Carcinosarkom. Inaug.-Diss. 1934, Hamburg.
Virchow: Die krankhaften Geschwülste. Bd. 2, S. 181.

Lebenslauf.

Als Sohn des Lokomotivführers Alois Czudai wurde ich am 2. November 1914 in Kreuzburg /O.S. geboren und besuchte dort das Gymnasium, wo ich Ostern 1934 die Reifeprüfung ablegte. Ab Herbst 1935 studierte ich acht Semester Medizin an der Universität Breslau, meine letzten zwei Semester als Soldat an der Universität München, wo ich am 25. Juni 1940 mein Staatsexamen ablegte. Am 17. August 1940 erhielt ich meine Approbation und bin jetzt Unterarzt der Luftwaffe.